

Evidence based Medicine II

Korte casus III

Sil van Cauwenberghe

Melissa De Henau

Tutor: Chelsey Plas

Clinicus: Prof. Dr. Waelput

Inhoud

- Probleemlijst
- Differentiaaldiagnoses
 - Cyste
 - Lymfekliermetastase
 - Schildkliernodus
 - Lymfoom
 - Speekselklierandoening
- Onderzoeken
- Bronnen

Probleemlijst

- 32-jarige vrouw
- Harde klier in halsstreek
- Pijnloos
- Al enkele maanden aanwezig

Differentiaaldiagnoses

- Massa's in halsstreek: meestal vergrote lymfeklieren
- Waarschijnlijk geen infectie, want:
 - Enkele maanden > 3 weken
 - Pijnloos
- Meest prevalentie andere oorzaken:
 - I. Cyste
 - II. Lymfekliermetastase
 - III. Schildkliernodus
 - IV. Lymfoom
 - V. Speekselklierandoening


I. Cyste

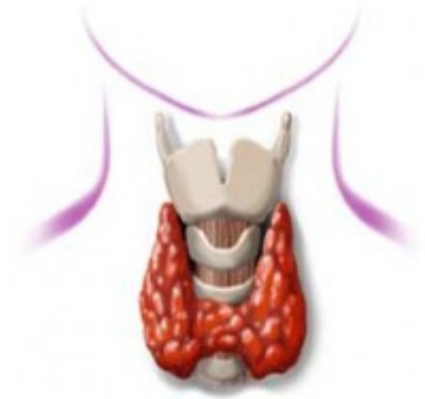- Meestal goedaardig
- Holte afgelijnd met epitheel, gevuld met lucht/vocht/andere substantie
- Oorzaak:
 - Rest van 2^e/3^e/4^e kieuwboog (lateraal)
 - Rest van ductus thyroglossus (mediaan)
 - Atheroomcyste (hoornschilfers in talgklier)
 - Schildkliercyste(adenomen van follikelcellen)

II. Lymfekliermetastasen

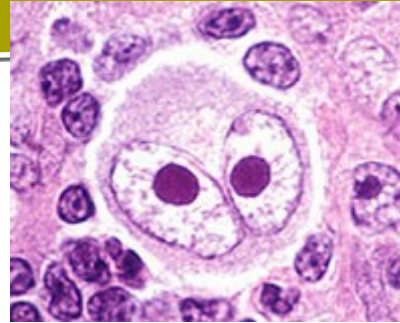
- TNM codering
 - T van tumor
 - N van node
 - M van metastase
- Stadium van kanker > III

III. Schildkliernodus

- Knobbeltje of zwelling in of op schildklier
- Soms extra klachten:
 - Slikproblemen
 - Piepende ademhaling
- Vaak gepaard met hyperthyroïdie:
 - gewichtsverlies, hartkloppingen, zweten, gejaagdheid, verhoogd metabolisme
- Diagnose  van schildklierkanker zie onderzoek
- In 2011 bij vrouwen rond de 30 jaar: 48 schildklierkanker



IV. Lymfoom



- Kanker van lymfocyten

Hodgkin lymfoom

Reed-Sternberg cellen aanwezig

Meestal bij mensen <40 jaar

Jaarlijks 300 nieuwe gevallen in België

In 2011 bij vrouwen rond de 30 jaar:
10 nieuwe patiënten

Non-Hodgkin lymfoom

Geen Reed-Sternberg cellen

Vooral bij mensen >45 jaar

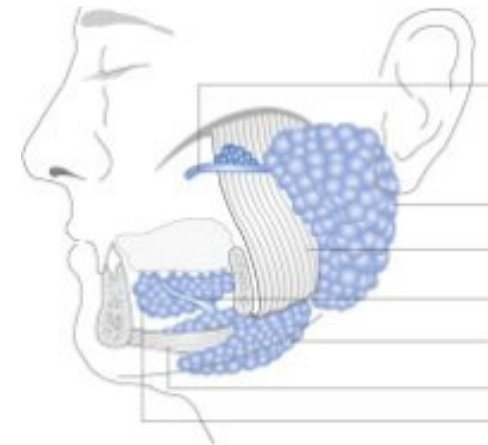
Jaarlijks 2000 nieuwe gevallen in België

In 2011 bij vrouwen rond de 30 jaar:
7 nieuwe patiënten

- Soms extra symptomen zoals koorts, nachtzweeten, gewichtsafname, ademhalingsklachten, abdominale klachten...

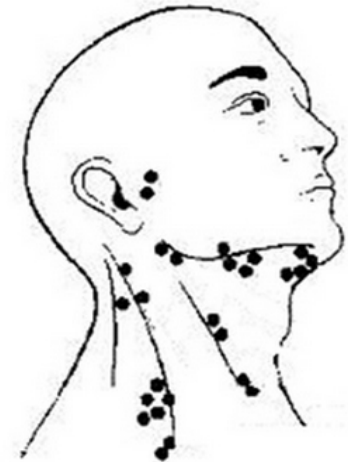
V. Speekselklieren

- Soorten speekselklieren: submandibulair, sublinguaal en parotisklier
- Adenomen en carcinomen:
 - Prevalentie:
 - 5/100.000 in heel België
 - parotis(90%)> Submandibulair(9%)>sublinguaal(1%)
 - Maligne(25%)
- Sialolithiasis(speekselklierstenen):
 - Thv ductus
 - Prevalentie:
 - 6/100000
 - Submandibulair(85%)>parotis(14%)>sublinguaal(1%)
- Symptomen: droge mond



Onderzoeken

- Anamnese
- Palpatie:
 - Exacte locatie klier(en)
 - Consistentie klier(vast metastase vs. Rubberachtig lymfoom)
- Echografie
 - Cyste
 - Solide massa
 - Centraal hypodens vet lymfeklier: goedaardig
 - Centraal verkalking lymfeklier: kwaadaardig
- Cytologische punctie/Biopsie
 - (non-)Hodgkin/ bevestiging adenoom of speekselklier of schildklier



Bronnen

- 1 Tierney LM, McPhee SJ, Papadakis MA. Current Medical Diagnosis & Treatment 2004. New York: McGraw-Hill/Appleton & Lange; 2003.
- 2 Cysts [Internet] 2009 Oct 28 [cited 2014 Nov 9]. Available from: <http://www.ncbi.nlm.nih.gov/mesh/68003560>
- 3 Nordqvist C. What is a cyst? What causes cysts? [Internet]. 2004 [updated 2014 Sep 26; cited 2014 Nov 9]. Available from: <http://www.medicalnewstoday.com/articles/160821.php>
- 4 Metastasen [internet]. Universitair Ziekenhuis Antwerpen en AZ Monica. 2012 Available from: http://www.monica.be/documents/2014Protocol_hoofd-hals_tumoren.pdf
- 5 Schildkliernodus [Internet]. Utrecht: Universitair Medisch Centrum Utrecht; 2014 [cited 2014 Nov 9]. Available from: <http://www.umcutrecht.nl/nl/Ziekenhuis/Ziekte/Schildkliernodus>
- 6 Schildkliernodus [Internet]. Leuven: Katholieke Universiteit Leuven; 2013 [cited 2014 Nov 9]. Available from: <http://www.uzleuven.be/schildkliernodus>
- 7 Belgium: Females, number of invasive tumours by primary site and age group in 2011 [Internet]. Belgian Cancer Registry [cited 2014 Nov 25]. Available from: <http://www.kankerregister.org/media/docs/SKRstats/2011/2011-F-BEL-Abs.pdf>
- 8 Symptoms of lymphoma [Internet]. Lymphoma association [updatet 2013 Apr; cited 2014 Nov 25]. Available from: <http://www.lymphomas.org.uk/sites/default/files/pdfs/Symptoms-of-lymphoma.pdf>
- 9 Hodgkin lymfoom – algemeen [Internet]. Brussel: Stichting tegen Kanker [cited 2014 Nov 25]. Available from: <http://www.kanker.be/hodgkin-lymfoom>
- 10 Non-Hodgkin lymfoom – algemeen [Internet]. Brussel: Stichting tegen Kanker [cited 2014 Nov 25]. Available from: <http://www.kanker.be/non-hodgkin-lymfoom>
- 11 Hodgkin lymfoom [Internet]. Leuven: UZ Leuven; 2013 [cited 2014 Nov 25]. Available from: <http://www.uzleuven.be/hodgkin-lymfoom>
- 12 Dr. Chris Iliades, Salivary Gland Cancer Symptoms and Diagnosis, [updated 2009 January 20th]. Available from: <http://www.everydayhealth.com/oral-head-and-neck-cancer/salivary-gland-cancer.aspx>
- 13 Tuberculosis (TB) – Symptoms [Internet]. NHS [updatet 2012 Nov 30; cited 2014 Nov 25]. Available from: <http://www.nhs.uk/Conditions/Tuberculosis/Pages/Symptoms.aspx>
- 14 Tuberculose register België 2012 [Internet]. Brussel: Vlaamse vereniging voor respiratoire gezondheidszorg en tuberculosebestrijding; 2014 Feb [cited 2014 Nov 25]. Available from: <http://www.vrgt.be/uploads/documentenbank/09b588854c5455915df23f3a5bbdbfcd.pdf>
- 15 Ferrer R. Lymphadenopathy: differential diagnosis and evaluation. Am Fam Physician 1998;58:1313-20.

