

# Korte Casus

Han Reuter & Tom Nonneman

Tutor: Lotta Coenen

# Inhoudstafel

- Casus voorstelling
- Probleemvoorstelling
- Differentieeldiagnosen
  - ❖ Overzicht
  - ❖ Anatomie en pathofysiologie
- Hoe kunnen we tot een diagnose komen?
- Bronnen

# Casus voorstelling

XXI.Prof. dr. Veereman

Jantje, 18 maanden, met loopneus en lichte koorts, huilde de hele nacht.  
Hij grijpt naar zijn linker oor.

# Probleemvoorstelling

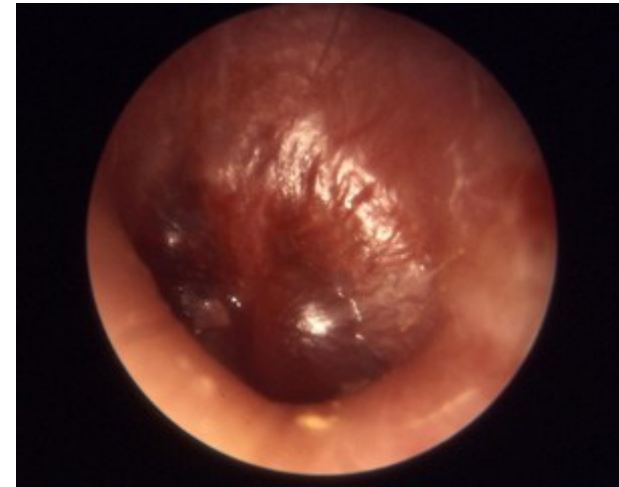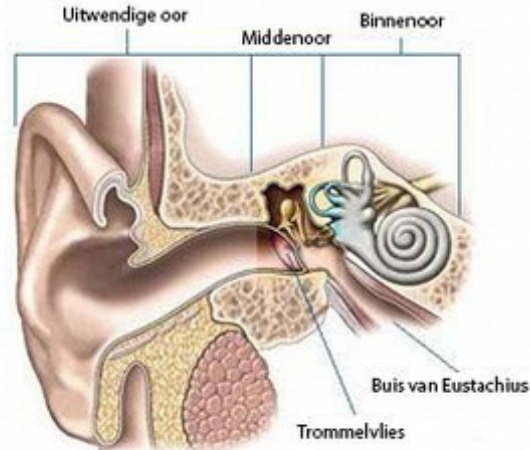
- ❖ BELANGRIJK: 18 maanden oud kind (Peuter)
- ❖ Lichte koorts
- ❖ Grijpt naar linker oor
  - Pijn?
  - Jeuk?
  - Andere oorzaak?
- ❖ Loopneus
- ❖ 's Nachts huilen
  - Duidelijk ongemak

# Differentieel diagnosen

	Otitis media acuta	Otitis externa	Otitis media met effusie
Oorpijn	+	+	+/-
Lichte koorts	+	+/-	-
Nachtelijke onrust	+	+	+
Loopneus	+	-	+
Jeuk in het oor	-	+	-

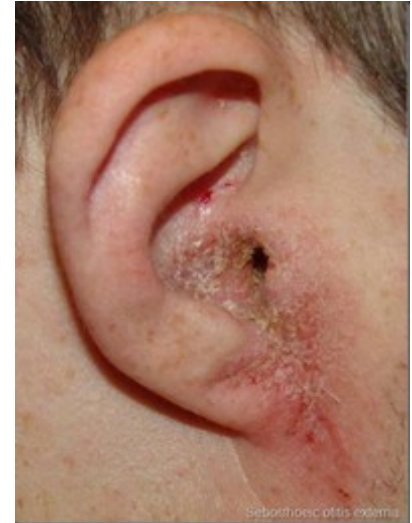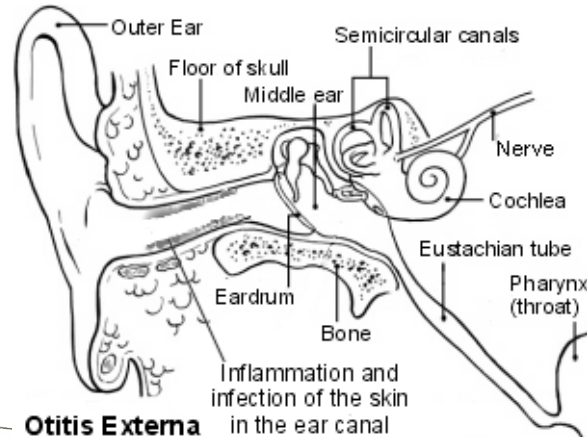
# DD 1: Otitis media acuta

- **Symptomen:**
  - Oorpijn
  - Koorts
  - Loopneus
  - Rood, gebombeerd, niet-doorschijnend trommelvlies
  - Korte otorroe
  - Vocht in middenoor
- **Prevalentie:**  
80% van kinderen onder 6 jaar
- **Behandeling:**
  - Pijnstilling
  - Antibiotica



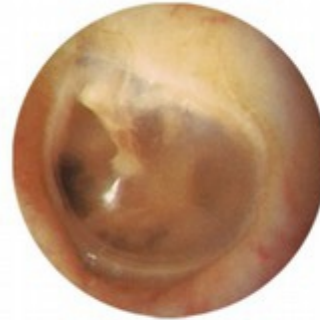# DD 2: Otitis externa

- **Symptomen:**
  - 'Zwemmersoor'
  - Ontsteking huid gehoorgang
  - Jeuk in het oor
  - Vocht loopt uit het oor (=Ontstekingsvloeistof)
  - Gezwollen, rode, schilferige gehoorgang
- **Prevalentie:**  
= Hoger bij kinderen die al kunnen zwemmen
- **Behandeling:**
  - Reinigen gehoorgang
  - Oordruppels
  - Antibiotica + Pijnstillers?

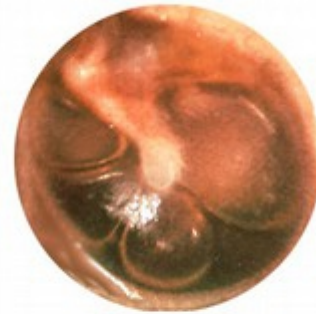

# DD 3: Otitis media met effusie

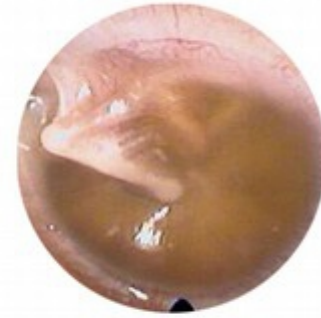- **Symptomen:**
  - Tijdelijk gehoorverlies
  - Eventueel pijn
  - Vloeistof of luchtbelletjes achter trommelvlies
  - Vaak voorafgaande otitis media acuta
- **Prevalentie:**  
90% van kinderen onder 4 jaar
- **Behandeling:**
  - Verdwijnt vanzelf (50%)
  - Tympanotomie



Normal Ear  
(no fluid)



Some Fluid  
(air-fluid levels)



Effusion  
(full of fluid)



# Hoe kunnen we tot een diagnose komen?

## ❖ Bijkomend lichamelijk onderzoek:

### ➤ Pneumatische otoscopie

- Gebombeerd, niet-doorschijnend trommelvlies → Otitis media acuta
- Vloeistof of luchtbellen achter trommelvlies → Otitis media met effusie

### ➤ Onderzoek buitenste gehoorgang:

- Schilferige, rode, gezwollen gehoorgang → Otitis externa



# Bronnen

- Charles J Limb, Lawrence R Lustig, Jerome O Klein. Acute otitis media in adults (suppurative and serous). Uptodate. 2014. Beschikbaar via: [http://www.uptodate.com/contents/acute-otitis-media-in-adults-suppurative-and-serous?source=see\\_link&anchor=H8#H8](http://www.uptodate.com/contents/acute-otitis-media-in-adults-suppurative-and-serous?source=see_link&anchor=H8#H8). Geraadpleegd 27 november 2014
- Jerome O Klein, Stephen Pelton. Otitis media with effusion (serous otitis media) in children: Clinical features and diagnosis. Uptodate. 2013. Beschikbaar via: [http://www.uptodate.com/contents/otitis-media-with-effusion-serous-otitis-media-in-children-clinical-features-and-diagnosis?source=see\\_link](http://www.uptodate.com/contents/otitis-media-with-effusion-serous-otitis-media-in-children-clinical-features-and-diagnosis?source=see_link). Geraadpleegd op 27 november 2014
- Laura A Goguen. External otitis: Pathogenesis, clinical features, and diagnosis. Uptodate.2014. Beschikbaar via: [http://www.uptodate.com/contents/external-otitis-pathogenesis-clinical-features-and-diagnosis?source=see\\_link](http://www.uptodate.com/contents/external-otitis-pathogenesis-clinical-features-and-diagnosis?source=see_link). Geraadpleegd op 27 november 2014
- NHG-Standaard Otitis media acuta. Nederlands huisartsen genootschap. 2014. Beschikbaar via: <https://www.nhg.org/standaarden/volledig/nhg-standaard-otitis-media-acuta>
- NHG-Standaard Otitis media met effusie bij kinderen. Nederlands huisartsen genootschap. 2014. Beschikbaar via: <https://www.nhg.org/standaarden/volledig/nhg-standaard-otitis-media-met-effusie>
- NHG-Standaard Otitis externa. Nederlands huisartsen genootschap. 2014. Beschikbaar via: <https://www.nhg.org/standaarden/volledig/nhg-standaard-otitis-externa>
- Koorts bij kinderen. UGP-folder. Beschikbaar via: [https://www.kuleuven.be/ugp/patientinfo/folders/Koorts\\_bij\\_kinderen.pdf](https://www.kuleuven.be/ugp/patientinfo/folders/Koorts_bij_kinderen.pdf)
- Koorts. Kind & gezin. Beschikbaar via: <http://www.kindengezin.be/gezondheid-en-vaccineren/koorts/>
- Estimated Burden of Acute Otitis Externa --- United States, 2003--2007. Centers for disease control and prevention. 2011. Beschikbaar via: <http://www.cdc.gov/mmwr/preview/mmwrhtml/mm6019a2.htm>
- Otitis media met effusie (OME). MSD. 2003. Beschikbaar via: <http://www.merckmanual.nl/mmhenl/sec23/ch276/ch276c.html>

# Einde

Zijn er nog vragen?

