



Vrije Universiteit Brussel

Korte Casus IV

Maxime Depasse – Jutta Derdelinckx

Tutor : Elke Decommer

Prof. Dr. N. Pouliart

Problemen

Een 6jarige jongen komt op pediatrie voor manken en pijn aan de heup sinds 3 dagen. Een echografie toont een vochtuitstorting in de heup. Er is geen koorts en de inflammatoire parameters zijn normaal. Na 3 weken zijn er nog klachten en er is nog steeds vocht op de controle echografie.

	Legg-Calvé-Perthes	Coxitis fugax	Epifysiolyse ^[8]	Septische Artritis	Osteo-Myelitis ^[5]	JIA (juv. idi. arthr.) ^[6]	Heupdysplasie
Limping	+	+	+	+	+	+	+
Coxalgie	+	+	+	+	+	+	+
Vocht	+	+	+	+	+	+	+
6 jaar oud	+	+	-	+	+	+	-- (!)
Geen infl.	+	+	+	-	-	-	+
Geen koorts	+	+	+	-	-	+/-	+
Chronisch	+	-	+	+/-	+/-	+	+

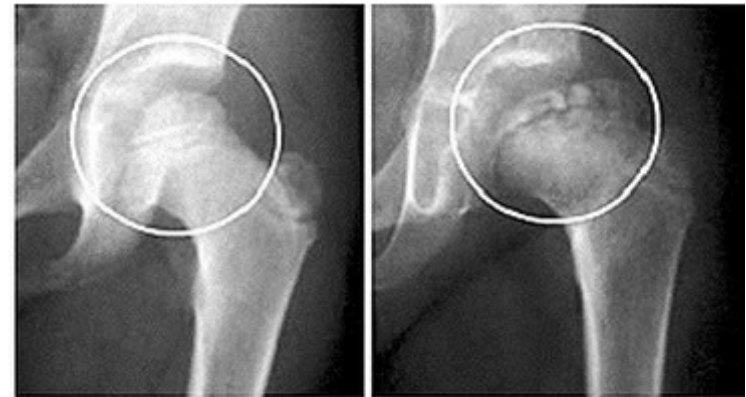
Ziekte van Legg-Calvé-Perthes

Pathologie

- Avasculaire necrose van de femurkop
- Verminderde doorbloeding door: trombus, trauma ...
- Afsterven, verzwakken, afplatten, evt. inzakken
- Regeneratie, MAAR discongruent
- Latere problemen

Symptomen

- Plots mank lopen en heuppijn
- Vochtuitstorting in heupgewricht
- Geen koorts
- Normale inflammatoire parameters
- Chronisch



Normal hip

Hip with perthes

Coxitis Fugax

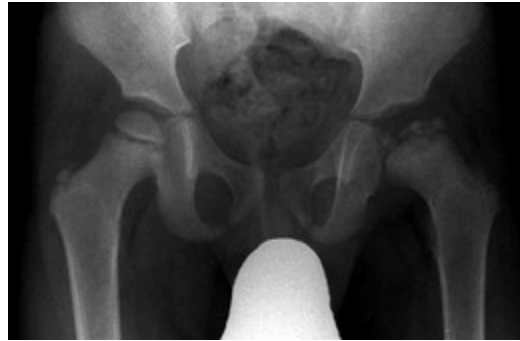- = Transiënte Synovitis
- Plots mank lopen en heuppijn
- Vochtuitstorting in heupgewricht
- Geen koorts
- Normale inflammatoire parameters
- **Niet chronisch**
- Een eerste symptoom van Legg-Calvé-Perthes

Epifysiolyse

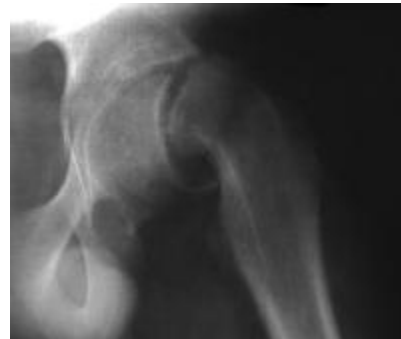- = Slipped Capital Femoral Epiphysis (SCFE)
- Verschuiving epifyse ten op zichte van de proximale metafyse
- Mank lopen en heuppijn
- Vochtuitstorting in heupgewricht
- Geen koorts
- Normale inflammatoire parameters
- Chronisch
- Bij jongens in de vroege tienerjaren met obesitas.
Zeldzaam bij kinderen jonger dan 10 jaar

Bijkomende Diagnoses

- RX voor uitsluitel :
 - Ziekte van Perthes : Avasculaire necrose



- Epifysiolyse : Verplaatste epifyse



Bronnen

- [1] Sölveborn S. *Hip pain in Children*. (Oktober 2013). EmergencyOrthopedics (2014). Beschikbaar via : http://link.springer.com/chapter/10.1007/978-3-642-41854-9_19#page-1
- [2] *Pijn in de heupen : 4 tips bij terugkerende rugklachten*. (januari 2013). Beschikbaar via : <https://www.salusi.nl/pijn-in-de-heupen-tips-bij-terugkerende-heupklachten/>
- [3] Thomeer K. *Is dit een septische artritis?* (oktober 2003) Beschikbaar via : <http://koen.thomeer.be/portfolio/mankend%20kind.pdf>
- [4] *Septische (poly)artritis : Niet te onderschatten*. Nederlands tijdschrift Geneeskunde (2006) Beschikbaar via : http://www.mcharts.be/artsen/Documenten/infectieziekten/200609_01.pdf
- [5] Mij kinders. (2010). Beschikbaar via : <http://www.mijnkinderarts.nl/ziekten/botten-en-gewrichten/infectie-bot-osteomyelitis.htm>
- [6] David D Sherry, MD. (oktober 2014). *Juvenile Idiopathic Arthritis*. Beschikbaar via : <http://emedicine.medscape.com/article/1007276-overview>
- [7] H&W. *Acute niet-traumatische heupafwijkingen bij kinderen*. Huisarts en Wetenschap (2010). Beschikbaar via : <http://www.henw.org/archief/printartikel/id4315-acute-niet-traumatische-heupafwijkingen-bij-kinderen.html>
- [8] Moore L., Dalley A., Agur A. *Clinically Oriented Anatomy – Moore*. Baltimore ; 2013. p.1134
- [9] Mumme T1, Berkemeier E, Maus U, Bauer A, Wirtz DC. *Coxitis fugax--the beginning of Perthes' disease?* Z Orthop Ihre Grenzgeb. 2005 Sep-Oct;143(5):529-33.
- [10] Shah H. *Perthes disease : evaluation and management*. Orthop Clin North Am. 2014 Jan;45(1):87-97
- [11] Maniq M. *Legg-Calvé-Perthes disease (LCPD) : Principles of diagnosis and treatment*. Orthopade. 2013 Oct;42(10):891-902
- [12] Alexander JE1, Seibert JJ, Glasier CM, Williamson SL, Aronson J, McCarthy RE, Rodgers AB, Corbitt SL. *High-resolution hip ultrasound in the limping child*. J Clin Ultrasound. 1989 Jan;17(1):19-24