

EBM II: Korte casus 1

Kaat De Groot
Laurens Deprost

EBM II: Inleiding tot klinisch denken

Titularis: Prof. Dr. Nicole Pouliart

Tutor: Chelsey Plas

05/12/2014



Vrije Universiteit Brussel

Inhoud

- Casus
- Differentiaaldiagnoses
 - oesofageale reflux
 - acuut coronair syndroom
 - luchtweginfectie
- Conclusie

Casus

Casus: 28-jarige man met hoest en thoracale pijn

epidemiologisch

- man
- 28 jaar

symptomen

- hoest
- branderige drukkende thoracale pijn, in rust en bij inspanning, toename bij vooroverbuigen

achtergrond

- recent angina doorgemaakt
- vader myocardinfarct op jonge leeftijd
- belangrijke dyslipidemie

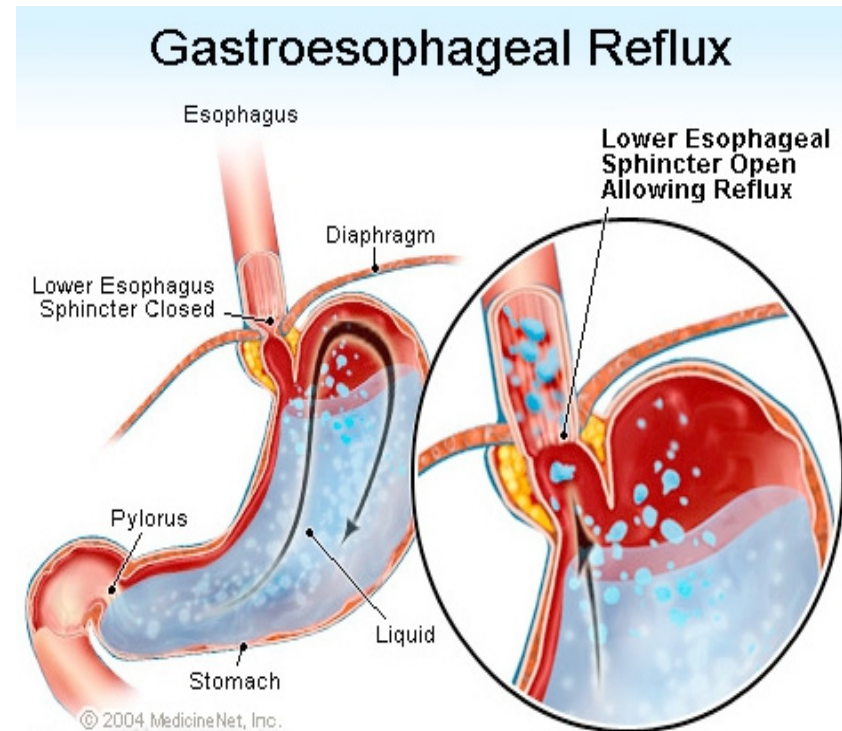
Differentiaaldiagnoses

Casus: 28-jarige man met hoest en thoracale pijn

	oesofageale reflux	luchtweginfectie	acut coronair syndroom
hoest	+/-	+	+/-
pijn op de borst			
branderig	+	-	-
drukkend	+	+	+
zowel in rust als bij inspanning	+	+	+
erger bij vooroverbuigen	+	-	-
dyslipidemie	-	-	+

Oesofageale reflux (GERD)

- Terugvloei zure maaginhoud in slokdarm (slecht sfincterwerking)
- Branderige thoracale pijn, erger bij neerliggen en vooroverbuigen
- Reflux kan ook zenuwuiteinden irriteren en hoestreflex opwekken
- 30% van de patiënten met niet-cardiale, thoracale pijn



Oesofageale reflux (GERD)

Diagnose door:

Endoscopie

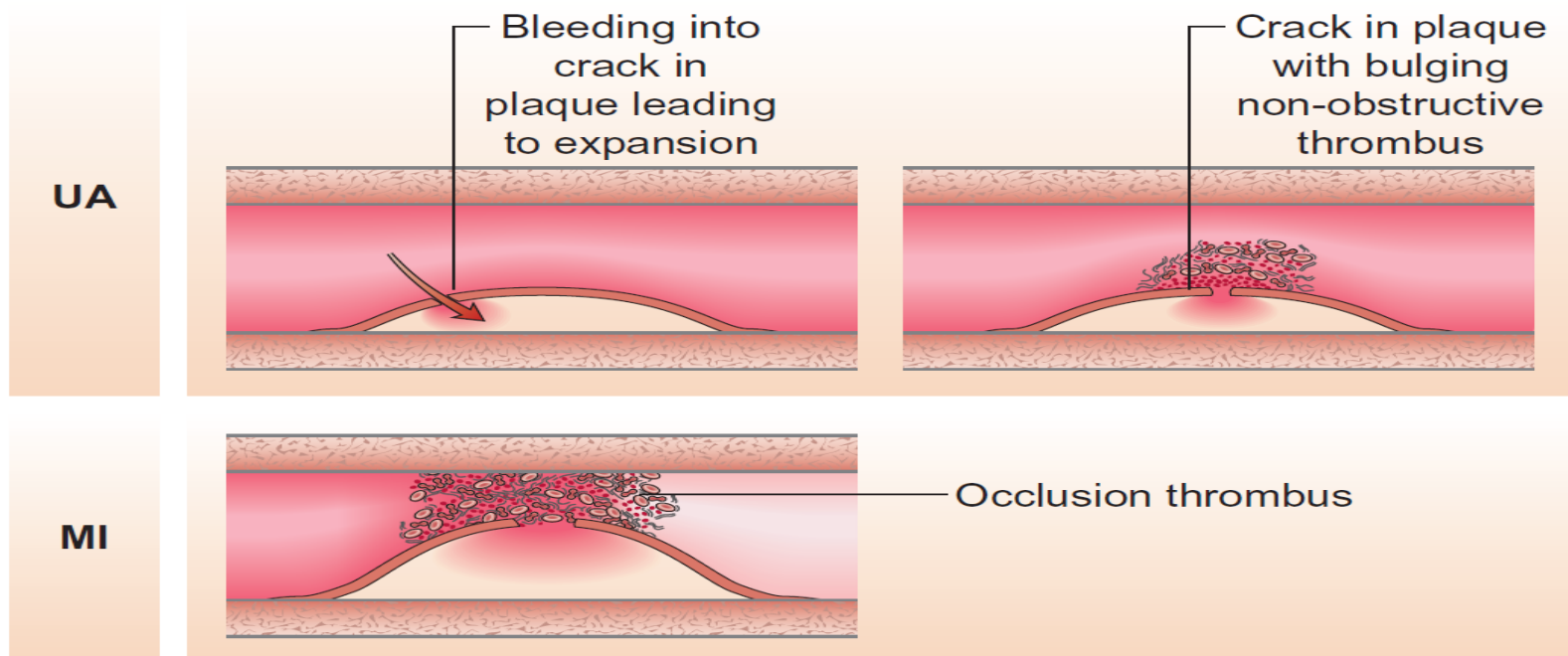
Manometrie

24 uur pH-monitoring



Acuut coronair syndroom

- Acuut myocardinfarct en instabiele angina pectoris met klachten in rust
- Veroorzaakt door cardiale ischemie tgv vernauwing kransslagader

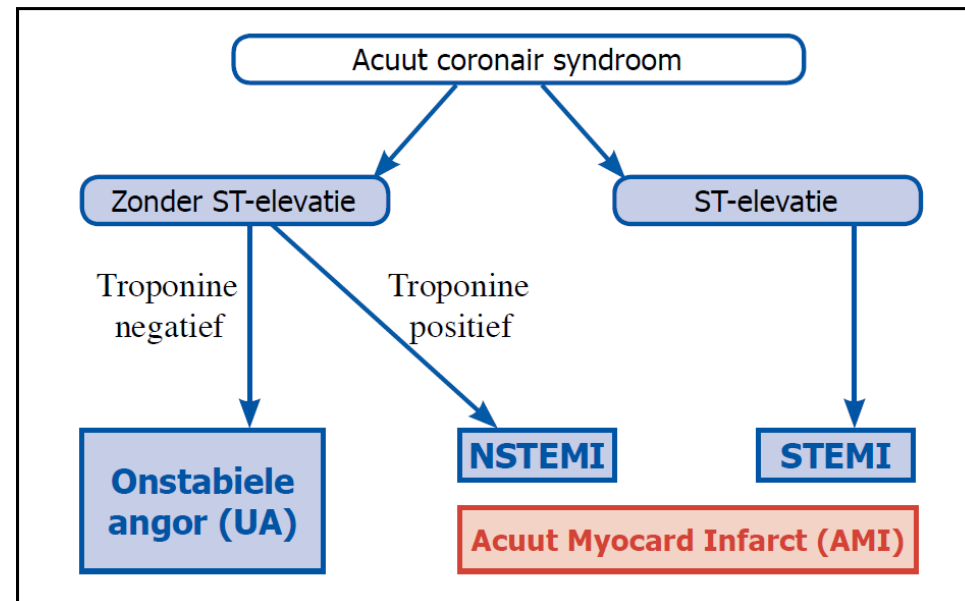


Pathologie van instabiele angina (UA) versus acuut myocardinfarct (MI).

Uit Kumar P, Clark M, editors. Kumar and Clark's cases in clinical medicine. 3rd edition. Edinburgh: Saunders Elsevier; 2013

Acuut coronair syndroom

- Cardiovasculair risico: onvoldoende gegevens
- Patiënt: vader myocardinfarct op jonge leeftijd, dyslipidemie: risicofactoren
- Merendeel van de gevallen van thoracale pijn op spoed cardiaal
- Diagnose m.b.v. ECG en biomerkers in bloed



Luchtweginfectie

- Meest voorkomende oorzaak hoest
- Veroorzaakt door veelheid aan virussen en bacteriën
- Acute bronchitis: hoest, wheezing, vaak dyspneu en soms drukkende pijn op de borst en koorts
- Zeer gelijkaardig ziektebeeld met pneumonie

Conclusie

Casus: 28-jarige man met hoest en thoracale pijn

	oesofageale reflux	luchtweginfectie	acuut coronair syndroom
hoest	+/-	+	+/-
pijn op de borst			
branderig	+	-	-
drukkend	+	+	+
zowel in rust als bij inspanning	+	+	+
erger bij vooroverbuigen	+	-	-
dyslipidemie	-	-	+

Conclusie

- Meest waarschijnlijk: oesofageale reflux
- Snel uitsluiten levensbedreigende aandoeningen (cardiale ischemie, longembolie, pneumothorax, pericarditis, thoraxaortadissectie)
- ECG + uitgebreide anamnese en lichamelijk onderzoek
- bijkomende onderzoeken in geval van diagnostische twijfel

Bronnen

- Jongh TOH de, Vries H de. Diagnostiek van alledaagse klachten: bouwstenen voor rationeel probleemoplossen. 2nd ed. Houten: Bohn Stafleu van Loghum; 2005.
- Stern SDC, Cifu AS, Altkorn D. Symptom to diagnosis: an evidence-based guide. 2nd ed. New York: McGraw-Hill Medical; 2010.
- Knutson D, Braun C. Diagnosis and management of acute bronchitis. Am Fam Physician. 2002 May 15;65(10):2039-2045. Artikel beschikbaar via: <http://www.aafp.org/afp/2002/0515/p2039.html>.
- Achem SR, Kolts BE, MacMath T, Richter J, Mohr D, Burton L, et al. Effects of omeprazole versus placebo in treatment of noncardiac chest pain and gastroesophageal reflux. Dig Dis Sci. 1997 Oct;42(10):2138-45.
- Tackett KL, Atkins A. Evidence-based acute bronchitis therapy. J Pharm Pract. 2012 Dec;25(6):586-90.
- Burke RJ, Chang C. Diagnostic criteria of acute rheumatic fever. Autoimmun Rev. 2014 Apr-May;13(4-5):503-7.
- Karlson BW, Herlitz J, Hartford M, Hjalmarson A. Prognosis in men and women coming to emergency room with chest pain or other symptoms suggestive of acute myocardial infarction. Cor Artery Dis 1993; 4: 761-7.
- NHG, NHG-Standaarden, 2014. <http://www.nhg.org/nhg-standaarden>. Geraadpleegd op 22/11/2014.
- http://www.medicinenet.com/gastroesophageal_reflux_disease_gerd/page2.htm
- http://www.care4animals.com/index.php?option=com_content&task=view&id=37
- http://www.olvz.be/sites/default/files/pdf/high_sensitive_troponine.pdf