

# Korte casus XV

Prof. dr. M. De Maeseneer

Joke Baeyens

François Janssens

Dylen Philips

# Inhoudstafel

- Casusbeschrijving + probleemlijst
- Differentieeldiagnose
- Onderzoeken
- Referenties

# Casusbeschrijving

*Een 30 jarige vrouw komt op de spoed met een warme pijnlijke zwelling dorsaal aan de pols. Ze heeft geen koorts. Ze heeft multipele partners en gebruikt geen condooms. In haar anamnese vermeldt ze enkele weken geleden pijnlijk urineren.*

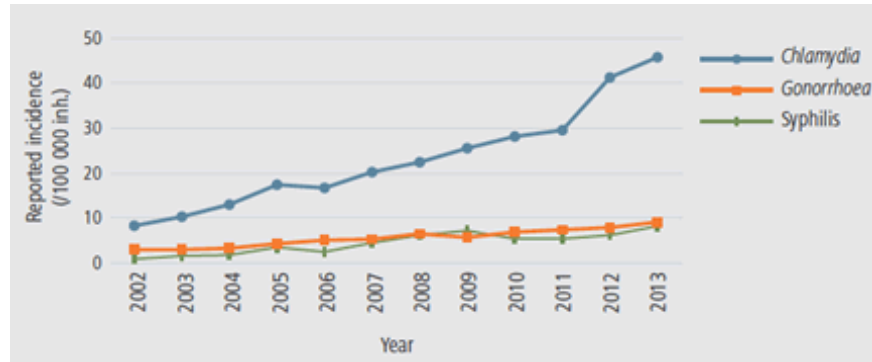- vrouw, 30j
- onveilige seksuele activiteiten
- acuut: warme, pijnlijke zwelling dorsaal aan de pols (calor, dolor, tumor)
- geen koorts
- enkele weken geleden: pijnlijk urineren (dysurie)

# Differentieeldiagnose

DD/symptomen	vrouw	30j	onveilige seksuele activiteiten	zwelling	pijn	warmte	pijnlijk urineren
reactieve artritis	-	+	+	+	+	+	+
dorsale tenosynovitis	+	-	/	+	+	+	-
synoviale cyste	+	+	/	+	+	+/-	-

# Differentieeldiagnose 1: Reactieve artritis

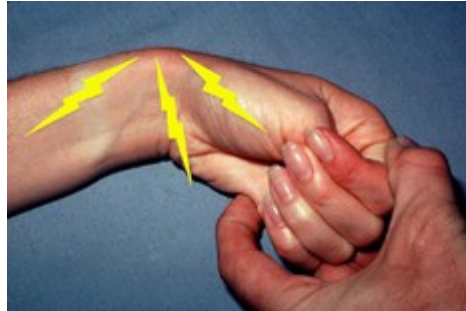
- Pijnlijk urineren: **infectie**
  - SOA → chlamydia, gonorroe en syfilis
- 2 - 4 weken later **gewrichtsontsteking**: immuunreactie op infectie



- Dysurie
  - urineweginfectie: cystitis → 50% vd vrouwen
  - SOA

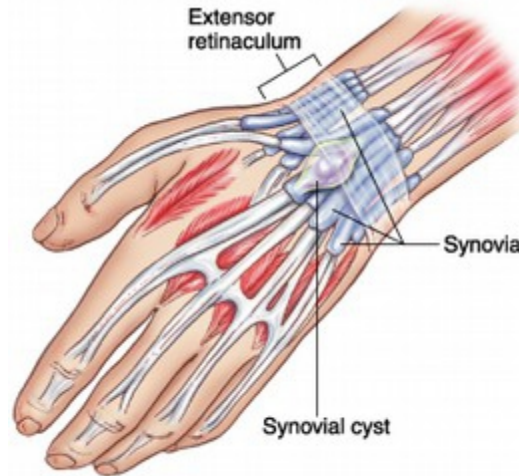# Differentieeldiagnose 2: Tenosynovitis

- inflammatie van pezen en synovial sheaths (warme, pijnlijke zwelling)
- vb. Quervain tenovaginitis stenisans (dorsale pols)
- pijn in pols kan proximaal uitstralen naar voorarm, distaal naar duim
- polsklachten: 5,6/1000 personen per jaar, 10:1 vrouw/man, 35-55 jaar



# Differentieeldiagnose 3: Synoviale cyste

- staat in contact met synovial sheaths en kan leiden tot pijn
- oorzaak is onbekend (degeneratie mucoïd bindweefsel)
- 3,3/1000 personen per jaar, 2:1 vrouw/man



# Differentieeldiagnose

DD/symptomen	vrouw	30j	onveilige seksuele activiteiten	zwelling	pijn	warmte	pijnlijk urineren
reactieve artritis	-	+	+	+	+	+	+
dorsale tenosynovitis	+	-	/	+	+	+	-
synoviale cyste	+	+	/	+	+	+/-	-



# Onderzoeken

- HLA B-27 test (op bloedstaal)
- medische beeldvorming
- testen op SOA (gramkleuring => indien negatief, nogmaals testen via celcultuur of via LCR)

# Referenties

- (1) Barth WF, Segal K (1999), Reactive arthritis (Reiter's syndrome), Am Fam Physician 60(2):499-503. (<http://www.aafp.org/afp/1999/0801/p499.html>)
- (2) Lozada CJ (2014), Reactive arthritis, Medscape. (<http://emedicine.medscape.com/article/331347-overview>)
- (3) Bijlsma JWJ, Reumatologie, eerste druk, Bohn Stafleu van Loghum, 2000, p19 reactieve artritis, geraadpleegd op 29/11/2014. ([http://books.google.be/books?id=NDxsgsAhwnkC&pg=PA19&lpg=PA19&dq=reactieve+arthritis+incidentie&source=bl&ots=EVeUR-AHHk&sig=05t\\_snNI-wzdqwNUCJNdmdsDPc&hl=nl&sa=X&ei=fnI5VN2mOejV7QbypYC4BA&ved=0CCQQ6AEwAA#v=onepage&q=reactieve%20arthritis%20incidentie&f=false](http://books.google.be/books?id=NDxsgsAhwnkC&pg=PA19&lpg=PA19&dq=reactieve+arthritis+incidentie&source=bl&ots=EVeUR-AHHk&sig=05t_snNI-wzdqwNUCJNdmdsDPc&hl=nl&sa=X&ei=fnI5VN2mOejV7QbypYC4BA&ved=0CCQQ6AEwAA#v=onepage&q=reactieve%20arthritis%20incidentie&f=false))
- (4) Moore KL, Dalley AF, Agur AMR, MOORE Clinically Oriented Anatomy, zevende editie, Wolters Kluwer en Lippincott Williams & Wilkins, 2014, p789-790 tenosynovitis.
- (5) Meals RA (2014), De Guervain Tenosynovitis, Medscape. (<http://emedicine.medscape.com/article/1243387-overview#showall>)
- (6) Van Gestel M, Knuistingh Neven A, Eekhof JAH (2009), Tendinitis van De Quervain, Huisarts & Wetenschap. (<http://www.henw.org/archief/volledig/id699-tendinitis-van-de-quervain.html#lv3>)
- (7) Moore KL, Dalley AF, Agur AMR, MOORE Clinically Oriented Anatomy, zevende editie, Wolters Kluwer en Lippincott Williams & Wilkins, 2014, p767 synoviale cyste.
- (8) Genova R (2013), Ganglion cyst, Medscape. (<http://emedicine.medscape.com/article/1243454-overview#showall>)
- (9) Eekhof JAH, Raats PCC, Knuistingh Neven A (2009), Het ganglion, Huisarts & Wetenschap. <http://www.henw.org/archief/volledig/id2789-het-ganglion.html>
- (10) Sensoa, Feiten & cijfers: seksueel overdraagbare aandoeningen (soa's), geraadpleegd op 13/11/2014. (<http://www.sensoa.be/feiten-en-cijfers/feiten-cijfers-seksueel-overdraagbare-aandoeningen-soas>)
- (11) Brush JL (2014), Cystitis in females, Medscape. (<http://emedicine.medscape.com/article/233101-overview>)
- (12) Christiaens T, Cystitis bij de vrouw, maart 2000. (<http://www.riziv.fgov.be/care/nl/doctors/promotion-quality/guidelines-antibiotics/cystite-cystitis/pdf/rbpcomplet.pdf>)
- (13) Witters G, Blaasinfectie (cystitis), Urologisch centrum Sint-Augustinus, mei 2010. (<http://www.urologie-antwerpen.be/ziektebeeld/blaasinfectie-cystitis>)
- (14) Papadakis MA, McPhee SJ, Current Consult: Medicine 2006, tweede editie, The McGraw-Hill Companies, 2006, p148-149 reactive arthritis.
- (15) Papadakis MA, McPhee SJ, Current Consult: Medicine 2006, tweede editie, The McGraw-Hill Companies, 2006, p408-409 Gonococcal infections.
- (16) Aribandi AK (2013), Reactive Arthritis Imaging, Medscape. (<http://emedicine.medscape.com/article/395020-overview#a01>)
- (17) Keat A, Dixey J, Sonnex C, Thomas B, Osborn M, Taylor-Robinson B, Chlamydia Trachomatis and reactive arthritis: the missing link, The Lancet, internet, January 1987. (<http://www.thelancet.com/journals/lancet/article/PIIS0140-6736%2887%2991910-6/abstract>)